



Л. Б. Маркін, К. Л. Шатилович

Львівський національний медичний університет
імені Данила Галицького

Раціональна фармакопрофілактика ускладнень гестаційного процесу у вагітних з варикозною хворобою

Вступ. Патологічні зміни венозної системи у вагітних, роділь та породіль виражаються у виникненні варикозного розширення вен нижніх кінцівок, венозних тромбозах і тромбоемболіях [7]. Варикозне розширення вен нижніх кінцівок спостерігається у 20,0–40,0 % вагітних, у понад 70,0 % жінок маніфестація цього захворювання відбувається у III триместрі гестаційного процесу [6, 10].

Структурні зміни й подальше зменшення еластичності стінок венозних судин мають системний характер, однак найбільшого впливу зазнають вени, найменше прикриті м'язами, – поверхневі вени нижніх кінцівок, прямої кишки, малого тазу, а також фетоплацентарного комплексу. Власне тому одним із гестаційних ускладнень хронічної венозної недостатності є формування вторинної плацентарної дисфункції з клінічною реалізацією у вигляді фетального дистресу, синдрому затримання росту плода (СЗРП), прееклампсії (ПЕ).

Основними патогенетичними напрямками фармаколікування варикозної хвороби (ВХ) у сучасному розумінні є корекція мікроциркуляторних розладів, зменшення запальних явищ у стінках судин і прилеглих тканинах, поліпшення реологічних властивостей крові, нормалізація проникності й резистентності капілярів, підвищення венозного тону, поліпшення венозного відпливу та лімфодренажу [2, 6]. Для розв'язання цих завдань використовують венотонічні препарати системної дії, діючими речовинами яких є біофлавоноїди діосмін, гесперидин або їх комбінації. Одним із таких комбінованих препаратів є венотонік виробництва ПАТ «Київський вітамінний завод» Нормовен, який містить 450,0 мг діосміну та 50,0 мг гесперидину.

Мета дослідження. Оцінити ефективність лікування варикозної хвороби та профілактику її гестаційних ускладнень за допомогою венотонічного засобу Нормовен.

Матеріал і методи дослідження. Спостерігали 60 жінок віком 21–45 років (термін гестації 28 тижнів і більше), які страждали на ВХ вен нижніх кінцівок. У всіх пацієнток важкість захворювання відповідала клінічному класу С1–С3 за міжнародною класифікацією (СЕАР) [3] і включала такі ознаки:

- телеангіектазії або ретикулярні варикозні вени;
- «грудучий» біль у гомілках і стопах, більш виражений після тривалої ходьби, стояння або наприкінці дня;
- пастозність, перехідний набряк нижньої третини гомілок і стіп;
- судомні посмикування м'язів ніг.

Венозні ускладнення ВХ (тромбоз, трофічні виразки, тромбофлебіт) не спостерігалися.

Вагітні основної групи спостереження були розподілені на підгрупи:

I – 30 вагітних, яким з метою профілактики тромбоемболічних ускладнень призначено: дипіридамолом (25,0 мг тричі на день), ацетилсаліцилову кислоту (60,0 мг на добу одноразово), лікувальний компресійний трикотаж I класу компресії;

II – 30 пацієнток, які додатково отримували препарат Нормовен дозою 500,0 мг двічі на день упродовж 30 днів.

До контрольної групи увійшли 20 пацієнток із неускладненим перебігом III триместру вагітності.

Спостереження включало стандартне загальноклінічне та лабораторне обстеження, антенатальну кардіотокографію (після 30 тижнів) (прилад Avalon FM 20 PHILIPS (Японія)), визначення біофізичного профілю плода (БПП) [4], ультразвукове та доплерометричне дослідження (прилади «SA-8000 EX» (MEDISON, Південна Корея), HS-2000 (HONDA ELECTRONICS, Японія)) стану кровоплину в артеріях матки (АМ), плацентарного ложа (спіральної артерії (СА)), пуповини (АП) та плода (середня мозкова артерія (СМА), ниркова артерія (НА), венозна

протока (ВПр)) [5]. Під час ультразвукового дослідження визначали основні фетометричні параметри та їх відповідність визначеному терміну гестації, ступінь зрілості плаценти, кількість і якість навколоплодових вод.

Ефективність запропонованого лікування оцінювали вимірюванням діаметра гомілки на рівні кісточок раз на тиждень, а також суб'єктивно. Оцінювали такі симптоми: біль і відчуття важкості в нижніх кінцівках наприкінці дня, зниження толерантності до статичних навантажень, наявність судом у литкових м'язах. Усі прояви захворювання виражали у балах за візуальною аналоговою шкалою: 0 – відсутність симптому, 2 – поодинокі явища, 4 – часта поява, що не впливає на загальний стан; 6 – виразний ступінь, який погіршує загальний стан, впливає на активність і сон.

Перелічені вище показники вивчали до початку і через 30 днів після початку лікування.

Статистичну обробку результатів проводили з використанням програм Microsoft Excel 7.0 та Statistica 6.0.

Результати дослідження та їх обговорення. У контрольній групі в жодному випадку перебіг вагітності не був ускладнений ПЕ, стан плода за результатами БПП – задовільний, значення показників судинного опору – в межах 5–95-го перцентилу, а профіль кривих швидкостей кровоплину в досліджуваних судинах відповідав нормальному для певного гестаційного терміну.

За результатами доплерометрії на початку дослідження інтенсивність кровоплину в матково-плацентарному або в обох, матково-плацентарному та плацентарно-плодовому ланцюгах, знизилася в більшості (17 (56,7 %) у I підгрупі та у 20 (66,7 %) у II підгрупі) спостережень. Узагалі не виявлено ознак централізації фетального кровообігу. Останнє ще раз підтверджує факт, що першою, ще доклінічною, відповіддю системи мати – плацента – плід на будь-яке захворювання материнського організму є порушення гемодинаміки в її матково-плацентарному контурі [5, 9].

У I підгрупі впродовж досліджуваного періоду подальше зростання показників судинного опору в АМ, СА та АП зафіксоване у 25 (83,3 %) випадках, критерії централізації гемодинаміки плода (зниження резистентності кровоплину в СМА, підвищення резистентності кровоплину в НА та зростання пульсативності у ВПр) реєстрували в 6 (20,0 %) випадках. Зростання фетометричних показників під час ультразвукового дослідження сповільнилось у 8 (26,7 %) випадках. Чотирьом (13,3 %) під час другого обстеження діагностовано СЗРП I ступеня. За результатами БПП задовільний стан плода констатовано у 21 (70,0 %), сумнівний – у 7 (23,3 %) і патологічний – у 2 (6,7 %) випадках. Рання клінічна маніфестація ПЕ (до 32 тиж.) зареєстрована у 2 (6,7 %) жінок, пізня (після 32 тиж.) – у 9 (30,0 %) вагітних. У 10 (33,4 %) вагітних був легкий, у 1 (3,3 %) – середній ступінь ПЕ.

За суб'єктивною оцінкою виразності симптомів ВХ у I підгрупі больовий синдром посилювався у 23 (76,7 %), набряковий – у 14 (46,7 %), судоми в литкових м'язах з'явилися у 11 (36,7 %) пацієнток. Діаметр гомілок був більший, ніж у контрольній групі, й становив $28,8 \pm 2,5$ см.

У II підгрупі показники судинного опору в судинах матки, плацентарного ложа та пуповини знизились у 12 (40,0 %), нормалізувались у 5 випадках (16,7 %) (рис. 1, 2). Отже, використання Нормовену сприяло покращенню транспортування венозної крові з міжворсинчастого простору і, як наслідок, інтенсифікації матково-плацентарного та плацентарно-плодового кровообігу. Покращився і стан плодового організму. Так, ізольоване зниження резистентності у СМА було лише у одного плода, в цьому ж випадку діагностовано СЗРП I ступеня. У решти плодів показники фетометрії відповідали гестаційним нормам і не відрізнялися від показників контрольної групи ($p > 0,05$). Оцінка стану плода за результатами БПП перевищувала 8 балів у 27 (90,0 %), 6 балів – у 3 (10,0 %) спостереженнях.

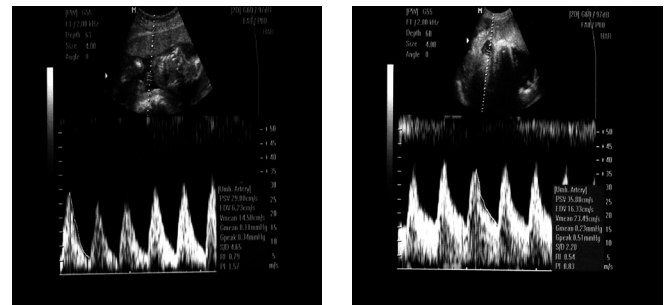


Рис. 1. Доплерограма кривих швидкості кровоплину в АП до (а) і після лікування (б).

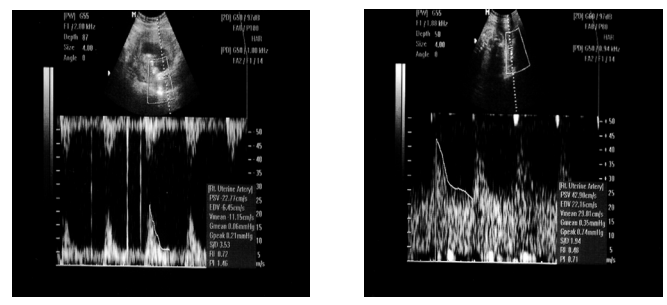


Рис. 2. Доплерограма кривих швидкості кровоплину в МА до (а) і після лікування (б).

Середні показники систолічного і діастолічного тиску в II підгрупі достовірно не відрізнялися від таких у контрольній групі, ПЕ легкого ступеня діагностована у 5 (16,7 %) жінок (удвічі менше порівняно з I підгрупою).

В останні роки надзвичайної популярності набула концепція патогенетичної спільності більшості ускладнень гестаційного процесу в межах виникнення системних судинних порушень у вигляді ендотеліальної дисфункції. Нагадаємо, що ендотелій бере участь у регулюванні судинного тону, про-

никності судин, адгезії тромбоцитів і лейкоцитів, ангіогенезі, тромборезистентності, імунній відповіді, синтезі медіаторів запалення та їх інгібіторів. Дисфункція ендотелію – це дисбаланс між медіаторами, які забезпечують нормальні співвідношення між продукцією судинорозширювальних, ангіопротективних, антипроліферативних субстанцій, з одного боку, і вмістом судинозвужувальних, протромботичних, проліферативних чинників – з іншого [1, 2, 6].

Істотну роль у виникненні ендотеліальної дисфункції вен відіграють характерні для вагітності зміни гемостазу, а саме – гіперкоагуляція. Дисфункція ендотелію призводить до зміни судинної реактивності, активації каскаду внутрішньосудинного зсідання, порушення колагенової структури сполучної тканини, зниження стійкості й тонуусу стінки вен. Своєю чергою порушення венозного дренажу провокує виникнення тканинної гіпоксії й запускає каскад патогенетичних реакцій – «оксидативний стрес», який, на думку деяких дослідників [8], є одним із головних тригерних механізмів активації ендотелію й артеріальних судин, унаслідок чого настає вазоконстрикція та підвищується тромбогенний потенціал крові. Клінічною реалізацією цих механізмів є маніфестація симптомів ПЕ.

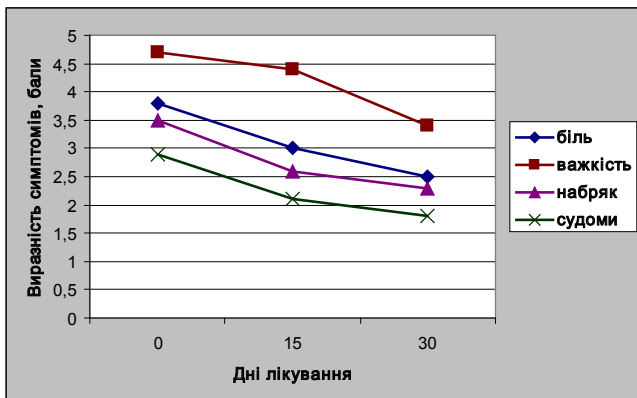


Рис. 3. Динаміка клінічних симптомів у II підгрупі спостереження.

Отримані результати наводять на думку, що, з огляду на патогенетичну спільність ВХ та ПЕ як реалізацію ендотеліальної дисфункції, можна вважати

венотонічні засоби системної дії одними із заходів профілактики виникнення гестозу другої половини вагітності у таких пацієнток.

Динаміка основних клінічних симптомів під час лікування пацієнток II підгрупи представлена на рис. 3.

Аналіз інформації на діаграмі свідчить про відчутне зменшення виразності симптомів ВХ у процесі лікування (відмінності між значеннями д=0 та

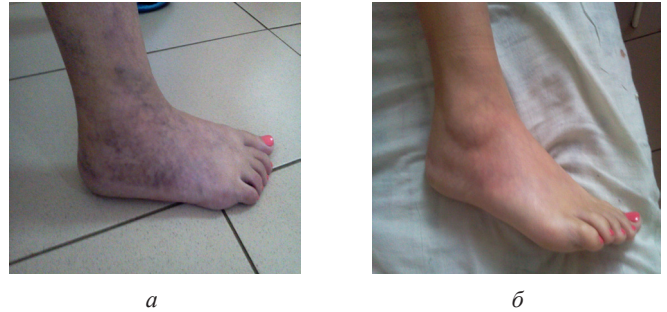

Рис. 4. Вагітна С. Стан нижньої кінцівки до (а) і після лікування (б).

д=30 достовірні; $p < 0,05$). Так, 23 вагітні (76,7 %) відмітили відсутність болю в ногах наприкінці дня та після ходьби або тривалого стояння. Зменшення больового синдрому до «незначного дискомфорту» було у 12 (40,0 %) пацієнток. У 7 із 23 вагітних майже зникли набряки гомілок і стіп, що зумовлено покращенням мікроциркуляції, лімфодренажу та ліквідацією явищ тканинної гіпоксії в результаті комбінованого приймання діосміну та гесперидину. Середній діаметр гомілок у цій підгрупі склав $24,5 \pm 2,8$ см. Комплексне лікування перервало прогресування варикозного процесу, шишкоподібні випинання не проглядались над поверхнею гомілок (рис. 4).

Висновки. Перебіг гестаційного процесу у вагітних з ВХ у 6,7 % ускладнюється фетальним дистресом, у 13,3 % – СЗРП, у 36,7 % – ПЕ. Препарат Нормовен, ефективний венотонік для лікування вагітних з ВХ, сприяє достовірному зменшенню інтенсивності суб'єктивних симптомів, покращує матково-плацентарний кровообіг та може бути застосований з метою профілактики виникнення гестозу другої половини вагітності.

Список літератури

- Акценты в оптимизации состояния внутриутробного плода у беременных с варикозной болезнью / О. В. Грищенко, И. В. Лахно, А. В. Сторчак, В. Л. Дудко // Consilium Medicum Ukraina [www.consilium-medicum.com.ua].
- Баешко А. А. Хроническая венозная недостаточность нижних конечностей / А. А. Баешко // Лечебное дело. – 2008. – № 1. – С. 53–62.
- Золотухин И. А. Классификация хронических заболеваний вен СЕАР: инструкция по применению / И. А. Золотухин // Приложение к журналу Consilium Medicum. – Хирургия. – 2009. – № 1. – С. 64–68.
- Маркін Л. Б. Біофізичний моніторинг системи мати – плацента – плід / Л. Б. Маркін, К. Л. Шатилович // Медичні аспекти здоров'я жінки. – 2007. – № 6. – С. 6–12.
- Маркін Л. Б. Моніторинг матково-плацентарно-плодового кровообігу при ускладненому перебігу гестаційного процесу / Л. Б. Маркін, К. Л. Шатилович // Педіатрія, акушерство і гінекологія. – 2010. – № 4. – С. 184–188.
- Сенчук А. Я. Тромбоэмболические осложнения в акушерстве и гинекологии / А. Я. Сенчук, Б. М. Венцовский. – К. : МАККОМ, 2003. – 360 с.

7. Шехтман М. М. Руководство по экстрагенитальной патологии у беременных / М. М. Шехтман. – М. : Триада, 1999. – 816 с.
8. Эндотелиальная дисфункция в генезе перинатальной патологии / Г. Т. Сухих [и др.] // Акушерство и гинекология. – 2008. – № 5. – С. 3–7.
9. Rang S. Serial hemodynamic measurement in normal pregnancy, preeclampsia and intrauterine growth restriction / S. Rang, G. A. Van Mont-frans, H. Wolf // Amer. J. Obstet. Gynecol. – 2008. – Vol. 198. – P. 519–528.
10. Review of interventions. Reducing stillbirths: screening and monitoring during pregnancy and labour / A. R. Haws, M. Y. Yakoob, T. Soomro [et al.] // BMC Pregnancy and Childbirth. – 2009. – Vol. 9, N 1. – P. 1–48.

Стаття надійшла до редакції журналу 24.01.2014 р.

Рациональна фармакопрофілактика ускладнень гестаційного процесу у вагітних з варикозною хворобою

Л. Б. Маркін, К. Л. Шатилович

Проаналізовані результати комплексного лікування варикозної хвороби із застосуванням венотонічного засобу системної дії Нормовен у вагітних після 28 тижнів гестації. Виявлено ефективність цього препарату в лікуванні варикозної хвороби, позитивний вплив на інтенсивність матково-плацентарного кровоплину. Доведена можливість застосування Нормовену в профілактиці виникнення преєклампсії у вагітних з варикозним розширенням вен нижніх кінцівок.

Ключові слова: варикозна хвороба, преєклампсія, Нормовен.

Rational Pharmacological Prophylaxis of Gestation Process Complications in Pregnant Women with Varicose Disease

L. Markin, K. Shatylovytch

The results of combined therapy of varicose disease using the venotonic drug of systemic action Normoven in pregnant women after 28 weeks of gestation have been analyzed. The efficacy of this drug in the treatment of varicose disease and positive effect on the intensity of the uterine-placental blood flow have been established. The possibility of applying of Normoven in preventing the development of preeclampsia in pregnant women with varicose veins of the lower extremities has been proved.

Keywords: varicose disease, preeclampsia, Normoven.